

# Медико-биологические проблемы жизнедеятельности

Научно-практический рецензируемый журнал

№ 2(14)

2015 г.

## Учредитель

Государственное учреждение  
«Республиканский научно-  
практический центр  
радиационной медицины  
и экологии человека»

## Журнал включен в:

- Перечень научных изданий Республики Беларусь для опубликования диссертационных исследований по медицинской и биологической отраслям науки (31.12.2009, протокол 25/1)
- Перечень журналов и изданий ВАК Минобрнауки РФ (редакция май 2012 г.)

## Журнал зарегистрирован

Министерством информации  
Республики Беларусь,  
Свид. № 762 от 6.11.2009

Подписано в печать 28.09.15.  
Формат 60×90/8. Бумага офсетная.  
Гарнитура «Times New Roman».  
Печать цифровая. Тираж 211 экз.  
Усл. печ. л. 19,35. Уч.-изд. л. 10,4.  
Зак. 1408.

Издатель ГУ «Республиканский  
научно-практический центр  
радиационной медицины и экологии  
человека»  
ЛИ № 02330/619 от 3.01.2007 г.  
Продлена до 03.01.2017

Отпечатано в Филиале БОРБИЦ  
РНИУП «Институт радиологии».  
220112, г. Минск,  
ул. Шпилевского, 59, помещение 7Н

ISSN 2074-2088

## Главный редактор, председатель редакционной коллегии

А.В. Рожко (д.м.н., доцент)

## Редакционная коллегия

В.С. Аверин (д.б.н., зам. гл. редактора), В.В. Аничкин (д.м.н., профессор), В.Н. Беляковский (д.м.н., профессор), Н.Г. Власова (д.б.н., доцент, научный редактор), А.В. Величко (к.м.н., доцент), И.В. Веякин (к.б.н.), В.В. Евсеенко (к.п.с.н.), С.В. Зыблева (к.м.н., отв. секретарь), С.А. Игумнов (д.м.н., профессор), А.В. Коротаев (к.м.н.), А.Н. Лызикив (д.м.н., профессор), А.В. Макавич (к.м.н., доцент), С.Б. Мельнов (д.б.н., профессор), Э.А. Надьров (к.м.н., доцент), И.А. Новикова (д.м.н., профессор), Э.Н. Платошкин (к.м.н., доцент), Э.А. Повелица (к.м.н.), Ю.И. Рожко (к.м.н., доцент), М.Г. Русаленко (к.м.н.), А.Е. Силин (к.б.н.), А.Н. Стожаров (д.б.н., профессор), А.Н. Цуканов (к.м.н.), Н.И. Шевченко (к.б.н.)

## Редакционный совет

В.И. Жарко (министр здравоохранения Республика Беларусь, Минск), А.В. Аклеев (д.м.н., профессор, Челябинск), С.С. Алексанин (д.м.н., профессор, Санкт-Петербург), Д.А. Базыка (д.м.н., профессор, Киев), А.П. Бирюков (д.м.н., профессор, Москва), Л.А. Бокерия (д.м.н., академик РАН и РАМН, Москва), А.Ю. Бушманов (д.м.н., профессор, Москва), И.И. Дедов (д.м.н., академик РАМН, Москва), Ю.Е. Демидчик (д.м.н., член-корреспондент НАН РБ, Минск), М.П. Захарченко (д.м.н., профессор, Санкт-Петербург), Л.А. Ильин (д.м.н., академик РАМН, Москва), К.В. Котенко (д.м.н., профессор, Москва), В.Ю. Кравцов (д.б.н., профессор, Санкт-Петербург), Н.Г. Кручинский (д.м.н., Минск), Т.В. Мохорт (д.м.н., профессор, Минск), Д.Л. Пиневиц (Минск), В.Ю. Рыбников (д.м.н., профессор, Санкт-Петербург), Н.Д. Тронько (д.м.н., профессор, Киев), В.А. Филонюк (к.м.н., доцент, Минск), Р.А. Часнойть (к.э.н., Минск), В.Е. Шевчук (к.м.н., Минск), В.Д. Шило (Минск)

## Технический редактор

С.Н. Никонович

## Адрес редакции

246040 г. Гомель, ул. Ильича, д. 290,  
ГУ «РНИЦ РМ и ЭЧ», редакция журнала  
тел (0232) 38-95-00, факс (0232) 37-80-97  
<http://www.mbr.rcrm.by> e-mail: [mbr@rcrm.by](mailto:mbr@rcrm.by)

© Государственное учреждение  
«Республиканский научно-практический  
центр радиационной медицины и  
экологии человека», 2015

№ 2(14)

2015

# Medical and Biological Problems of Life Activity

Scientific and Practical Journal

## **Founder**

Republican Research Centre  
for Radiation Medicine  
and Human Ecology

Journal registration  
by the Ministry of information  
of Republic of Belarus

Certificate № 762 of 6.11.2009

© Republican Research Centre  
for Radiation Medicine  
and Human Ecology

**ISSN 2074-2088**

**Обзоры и проблемные статьи**

Д.П. Саливончик, А.И. Рудько, В.В. Россолова, А.П. Бажков, М.Б. Минчик  
Внебольничная пневмония у взрослых: современные тенденции диагностики и лечения (обзор литературы) 6

Ю.И. Ярец, Н.И. Шевченко, А.А. Старовойтов, М.Г. Русаленко  
Хронические инфекции мочевыводящих путей: состояние проблемы 18

**Медико-биологические проблемы**

А.П. Бирюков, Л.Н. Ушенкова, А.Н. Котеров  
Генные перестройки *RET/PTC* в детских папиллярных карциномах щитовидной железы после аварии на ЧАЭС: свидетельство неполной лучевой атрибутивности опухолей 24

Д.Д. Гапеенко, Г.И. Лавренчук, О.А. Бойко  
Морфофункциональные изменения клеток *in vitro* при комбинированном действии ионизирующего излучения и ионов меди 41

Э.А. Дёмина, Е.П. Пилипчук, В.М. Михайленко, А.А. Главин  
Анализ митотической активности лимфоцитов крови человека в условиях сочетанного облучения и ко-мутагенов 48

Е.А. Дрозд  
Доза внутреннего облучения как функция профессиональной занятости лиц, проживающих на радиоактивно загрязненной территории 53

Л.Н. Комарова, Е.Р. Ляпунова, Н.В. Амосова, И.В. Сорокина  
Проявление адаптивной реакции у дрожжевых клеток после действия ионизирующей радиации 59

М.Р. Мадиева, Н.Ж. Чайжунусова, Л.М. Пивина, А.Ж. Саимова, А.Ж. Абылгазинова, Т.К. Рахыпбеков  
Результаты комплексного цитогенетического обследования населения Восточного региона Казахстана 66

**Reviews and problem articles**

D.P. Salivonchik, A.I. Rudzko, V.V. Rossolova, A.P. Bazhkov, M.B. Minchik  
Community-acquired pneumonia in adults: current trends of diagnostics and treatment (review)

Y. Yarets, N. Shevchenko, A. Starovoitov, M. Rusalenko  
Chronic urinary tract infections: the condition of the problem

**Medical-biological problems**

A.P. Biryukov, L.N. Ushenkova, A.N. Koterov  
*RET/PTC* gene rearrangements in children's papillary thyroid carcinoma after the Chernobyl accident: evidence of tumors incomplete radiation attributiveness

D.D. Gapeenko, G.I. Lavrenchuk, O.A. Boyko  
Morfofunctional changes of the cells in the combined exposure to ionizing radiation and copper ions *in vitro*

E.A. Domina, E.P. Pylypchuk, V.M. Mikhailenko, A.A. Glavin  
Analys of mitotic activity of human blood lymphocytes under combined radiation and co-mutagenic

E.A. Drozd  
The individual doses of internal exposure as a function of occupational status of population living in radioactively contaminated territories

L.N. Komarova, E.R. Lyapunova, N.V. Amosova, I.V. Sorokina  
Adaptive response of yeast cells after ionizing radiation exposure

M.R. Madieva, N.J. Chaijunusova, L.M. Pivina, A.J. Saimova, A.J. Abylgazina, T.K. Rachypbekov  
Results of the complete cytogenetic examination of the population of East Kazakhstan District

|   |     |   |  |
|---|-----|---|--|
| <b>А.О. Пятибрат, С.Б. Мельнов, А.С. Козлова, Е.Д. Пятибрат</b><br>Физиологическая оценка наследственной предрасположенности к экстремальным видам профессиональной деятельности  | 73  | <b>A.O. Pyatibrat, S.B. Melnov, A.S. Kozlova, E.D. Pyatibrat</b><br>Hysiological evaluation of a genetic predisposition to hazardous occupation   |  |
| <b>Т.И. Самойлова, Н.П. Мишаева, Т.А. Сенковец, С.Е. Яшкова, Л.С. Цвирко, В.А. Горбунов</b><br>Рост заболеваемости населения клещевыми инфекциями в условиях техногенного загрязнения окружающей среды                      | 79  | <b>T.I. Samoilova, N.P. Mishaeva, T.A. Senkovets, S.E. Yashkova, L.S. Tsvirko, V.A. Gorbunov</b><br>Increased morbidity of population by tick-borne infections under technogenic environmental contamination  |  |
| <b>Е.А. Сова, И.П. Дрозд</b><br>Дозообразование и цитогенетические эффекты в костном мозге крыс при длительном пероральном поступлении <sup>131</sup> I   | 86  | <b>E.A. Sova, I.P. Drozd</b><br>Dose formation and cytogenetic effects in the bone marrow of rats with long-term ingestion of <sup>131</sup> I  |  |
| <b>В.В. Шевляков, В.А. Филонюк, Г.И. Эрм</b><br>Лабораторный метод получения и оценка эффективности применения в аллергодиагностике тест-аллергена из промышленного штамма дрожжевых грибов <i>saccharomyces cerevisiae</i> | 94  | <b>V. Shevlaykov, V. Filanyuk, G. Erm</b><br>Laboratory method for obtaining and estimation of efficiency of the application in the allergological diagnostics test-allergen from an industrial strain of yeast fungi <i>saccharomyces cerevisiae</i> |  |
| <b>Клиническая медицина</b>   |     | <b>Clinical medicine</b>  |  |
| <b>Е.В. Анищенко, Е.Л. Красавцев, О.З. Креч</b><br>Проблемы установления ВИЧ-статуса и пути его усовершенствования у ВИЧ-экспонированных детей  | 101 | <b>E.V. Anischenko, E.L. Krasavtsev, O.Z. Krech</b><br>Problem of establishing HIV status and ways to improve it in HIV-exposed children  |  |
| <b>А.В. Жарикова</b><br>Предикторы формирования когнитивных расстройств у пациентов с первичным гипотиреозом  | 106 | <b>A. Zharikova</b><br>Predictors of the formation of cognitive disorders in patients with primary hypothyroidism   |  |
| <b>А.В. Коротаев, А.Е. Силин, Т.В. Козловская, Е.П. Науменко, В.В. Гордиенко, В.Н. Мартинков, А.А. Силина, И.Б. Тропашко, С.М. Мартыненко</b><br>Клинико-функциональные особенности пациентов с атерогенными дислипидемиями | 116 | <b>A.V. Korotaev, A.E.Silin, T.V. Kozlovskaya, E.P. Naumenko, V.V. Gordienkoo, V.N. Martinkov, A.A. Silina, I.B. Tropashko, S.M. Martynenko</b><br>Clinical and functional characters of the patients with atherogenic dyslipidemia                   |  |
| <b>В.И. Краснюк, А.А. Устюгова</b><br>Подострое течение лучевой болезни   | 120 | <b>V.I. Krasnyuk, A.A. Ustyugova</b><br>Subacute course of radiation syndrome   |  |
| <b>Л.А. Лемешков, Н.Н. Усова, Н.В. Галиновская</b><br>Случай спонтанной диссекции внутренней сонной артерии с атипичной клинической картиной  | 128 | <b>L.A. Lemeshkov, N.N. Usova, N.V. Halinouskaya</b><br>Case of a spontaneous carotid dissection with an atypical clinical picture  |  |

**С.Н. Лопатин, В.Ю. Кравцов, С.В. Дударенко, А.В. Рожко, Э.А. Надыров**

Роль *Helicobacter pylori* в формировании нестабильности генома мукоцитов антрального отдела желудка у пациентов с хроническим гастритом, проживающих на территориях, пострадавших от последствий катастрофы на Чернобыльской АЭС

134

**S.N. Lopatin, V.Y. Kravcov, S.V. Dudarenko, A.V. Razko, E.A. Nadyrov**

The part of *Helicobacter pylori* in formation of myxocyte gene instability of antral segment of stomach in patients with chronic gastritis reside at the territory affected by the accident consequences of Chernobyl nuclear power plant

**В.П. Подпалов, А.И. Счастливенко**

Изучение особенностей распространенности артериальной гипертензии среди взрослого населения, проживающего на загрязненных радионуклидами территориях

141

**V.P. Podpalov, A.I. Schastlivenko**

Prevalence of hypertension among adult population living in the radioactive contaminated territories

**В.П. Ситников, Эль-Рефай Хусам, Е.С. Ядченко**

Влияние микробной флоры и пути рациональной этиотропной терапии хронического гнойного среднего отита

148

**El-Refai Hoosam, V.P. Sitnikov, E.S. Yadchenko**

Influence microbial flora and ways of rational causal treatment of chronic otitis media

### ***Обмен опытом***

### ***Experience exchange***

**В.А. Прилипко, Е.К. Шевченко, Ю.Ю. Озерова**

Социально-гигиеническая составляющая деятельности АЭС в зоне наблюдения

154

**V. A. Prilipko, K. K. Shevchenko, Y. Y. Ozerova**

Sociohygienic arm of the nuclear power plant in the surveillance zone

Правила для авторов

160

## СЛУЧАЙ СПОНТАННОЙ ДИСЕКЦИИ ВНУТРЕННЕЙ СОННОЙ АРТЕРИИ С АТИПИЧНОЙ КЛИНИЧЕСКОЙ КАРТИНОЙ

У «Гомельский областной клинический госпиталь ИОВ», г. Гомель, Беларусь  
УО «Гомельский государственный медицинский университет», г. Гомель, Беларусь

Описан случай спонтанной диссекции внутренней сонной артерии, имеющий особенности клинической картины в виде тригеминальной невралгии.

**Ключевые слова:** диссекция внутренней сонной артерии, тригеминальная невралгия

### Введение

Спонтанная диссекция церебральных артерий является редко диагностируемой патологией, которая играет определенную роль в этиологии инфарктов головного мозга, в особенности у пациентов молодого возраста [1]. Согласно литературным данным, указанная патология является причиной ишемического повреждения головного мозга в 25% случаев у лиц в возрасте до 45 лет [1]. Диссекция сосуда – это интрамуральная гематома, возникшая при разрыве интимы и приводящая к развитию стеноза, окклюзии либо формированию двойного просвета сосуда. Более чем у половины пациентов она возникает в системе внутренней сонной артерии, чаще на уровне 2-4 см выше бифуркации общей сонной артерии, в части случаев сопровождаясь распространением интракраниально на переднюю или среднюю мозговые артерии [1]. По данным исследований, проведенных в США и Франции, частота встречаемости спонтанной диссекции внутренней сонной артерии составляет 2,5-3 на 100 тыс. населения [2, 3]. По локализации разрыва выделяют три варианта расслоения внутренней сонной артерии:

1. расслоение начинается на расстоянии 2,5 см от бифуркации;
2. расслоение начинается в средней части внутренней сонной артерии;
3. расслоение начинается в дистальной части внутренней сонной артерии на 2-4 см проксимальнее входа в череп.

Причины спонтанной диссекции разнообразны и включают механические факторы, а также артериопатии. В 10-15% случаев диагностируется фибромышечная дисплазия [2], синдром Марфана [4], синдром Элерса-Данлоса [5], медионекроз [6]. Также в анамнезе заболевания может быть указание на перенесенную незадолго инфекцию [1], курение, прием оральных контрацептивов, сифилис [7].

К механическим факторам относят различные по механизму, чаще минимальные травмы: сгибание-разгибание и ротация, а также сотрясение головы при падении или прыжке с высоты, длительный наклон и стереотипные движения головой, массаж шейно-воротниковой зоны, мануальная терапия на шейном отделе позвоночника, сильный кашель, посткоитальные, после родовые и прочие усилия [8].

Предложены два механизма травматизации внутренней сонной артерии, приводящие к возникновению интрамуральной гематомы и расслоению сосуда: растяжение внутренней сонной артерии на поперечных отростках С2 и С3 при максимальном разгибании головы и наибольшем отведении ее в сторону, а также сдавление внутренней сонной артерии между поперечными отростками этих позвонков и углом нижней челюсти при максимальном сгибании головы [9].

Клинические проявления диссекции разнообразны. Наиболее частым и специфичным симптомом спонтанной диссек-

ции внутренней сонной артерии является «клиническая триада»: головная боль или боль в шее на стороне поражения, синдром Горнера, а также симптомы мозговой ишемии, которые развиваются в первые сутки заболевания [11]. Головная боль обычно является первым признаком повреждения сосудистой стенки. Другие симптомы присоединяются, в среднем, в течение 4-5 дней от момента ее возникновения. Синдром Горнера при спонтанной диссекции связан со сдавлением симпатических нервных волокон при быстром расширении диаметра внутренней сонной артерии и наблюдается у 14-50% пациентов [11]. В 10% случаев встречается поражение черепных нервов, чаще всего бульбарной группы [8, 12]. К более редким клиническим проявлениям спонтанной диссекции относят пульсирующий шум в ушах, снижение остроты зрения вплоть до амавроза, а также шум при аускультации сонных артерий.

Инфаркты мозга, обусловленные спонтанной диссекцией, развиваются по двум основным механизмам: гемодинамическому, за счет стеноза либо окклюзии сосуда, и при артерио-артериальной эмболии [10].

Для диагностики спонтанной диссекции применяют цветное дуплексное сканирование сонных артерий, компьютерную или магнитно-резонансную ангиографию. Однако методом золотого стандарта считается субтракционная дигитальная ангиография [8].

Консервативная терапия пациентов со спонтанной диссекцией в остром периоде включает использование антиагрегантов или антикоагулянтов, причем пока не показана предпочтительность использования той или иной группы препаратов [13]. Продолжительность терапии варьирует от 3 до 6 месяцев.

Абсолютных показаний к проведению оперативного лечения при спонтанной диссекции в настоящее время не разработано [14]. Наиболее часто у таких пациентов описано применение резекции расслоенного участка артерии с протезированием, стентирования пораженных артерий,

перевязки внутренней сонной артерии с формированием экстраинтракраниального микроанастомоза [14].

Таким образом, приведенный обзор литературных данных позволяет сделать вывод о том, что диагноз спонтанная диссекция в нашей стране еще ставится сравнительно редко в связи с недостаточной осведомленностью практических неврологов с этой патологией, а лечение ее остается предметом дискуссии, требующей совместной работы неврологов и нейроангиохирургов.

**Цель работы** Описание клинического случая спонтанной диссекции внутренней сонной артерии с нетипичной клинической картиной.

### **Материал и методы исследования**

Пациент З., 39 лет, поступил в I неврологическое отделение Учреждения «Гомельский областной клинический госпиталь ИОВ» с жалобами на резко выраженные приступообразные стреляющие боли в области правой половины головы, правого глаза и правого угла нижней челюсти, снижение зрения на правый глаз, общую слабость, головокружение, шаткость при ходьбе. Указанные жалобы появились остро, за день до поступления. Из анамнеза известно, что в течение недели до этого перенес острую респираторную инфекцию, сопровождавшуюся незначительным повышением температуры тела, ринореей, сухим кашлем. Принимал нестероидные противовоспалительные препараты (ибупрофен), антибиотики (амоксциллин). Из сопутствующей патологии отмечает периодическое повышение артериального давления. Наследственный и аллергологический анамнез не отягощен.

При поступлении в клинику состояние пациента удовлетворительное. В соматическом статусе отмечено повышение артериального давления до 200/110 мм.рт.ст., в остальном – без патологии. В неврологическом статусе: В сознании, контактен, ориентирован правильно. Птоз I степени OD. Зрачки OS>OD. Движения глазных яблок в полном объеме, энофтальм OD (синдром

Горнера справа). Реакция зрачков на свет сохранена. Нистагма нет. Гипестезия в области иннервации I, II ветвей тройничного нерва справа, болезненность в точках их выхода. Лицо симметрично. Слух в норме. Дисфагии, дизартрии нет, глоточный рефлекс сохранен. Язык по средней линии, его атрофий и фибриляций не выявлено. Рефлексы орального автоматизма отрицательны. Мышечная сила в конечностях достаточная, мышечный тонус не изменен. Глубокие рефлексы  $D \leq S$ . Нечеткая гипестезия по гемитипу слева. Координаторные пробы выполняет удовлетворительно, в позе Ромберга устойчив. Патологических стопных и кистевых знаков нет. Менингеальные знаки не определяются.

В стационаре были выполнены следующие исследования. Общий анализ крови, общий анализ мочи и биохимический анализ крови (без патологических изменений); ЭКГ: ритм синусовый 69 в минуту, желудочковая экстрасистолия, нагрузка на левый желудочек.

УЗИ брахиоцефальных артерий: S-образный изгиб левой внутренней сонной артерии гемодинамически малозначимый. Нелинейный ход правой внутренней сонной артерии.

УЗИ сердца: аорта расширена в восходящем отделе. Дилатация полости левого предсердия. Гипертрофия левого желудочка. Кальциноз аортального клапана 1-2 ст. с регургитацией на аортальном клапане 2 ст. Диастолическая дисфункция левого желудочка I типа.

УЗИ почек: диффузные изменения в паренхиме почек. Данных за стеноз почечных артерий не выявлено.

Осмотр офтальмолога: OU – диски зрительного нерва четкие, бледно-розового цвета, внутриглазное давление – норма. Отмечается полнокровие вен. Салюс I. Ход и калибр артерий не изменен.

Компьютерная томография головного мозга: очаговой патологии не выявлено.

Магнитно-резонансная томография и ангиография головного мозга: данных за органическую патологию в веществе мозга

не выявлено. МРТ-данных за сосудистую мальформацию не получено. Ход, калибр и наполнение сосудов без особенностей.

С учетом данных проведенного обследования был выставлен клинический диагноз: Невралгия I и II ветвей тройничного нерва справа.

Лечение проведено согласно стандартам оказания медицинской помощи при невралгии тройничного нерва.

При выписке из стационара состояние пациента с некоторой положительной динамикой: головная боль несколько меньше. Сохраняется правосторонний синдром Горнера, гипестезия I и II ветвей тройничного нерва справа.

Повторное обращение спустя 1,5 месяца. Пациент отмечает уменьшение головной боли и боли в лице, сохраняется синдром Горнера, гипестезия в области I и II ветвей тройничного нерва справа. При повторном осмотре заподозрена патология экстракраниального отдела внутренней сонной артерии справа.

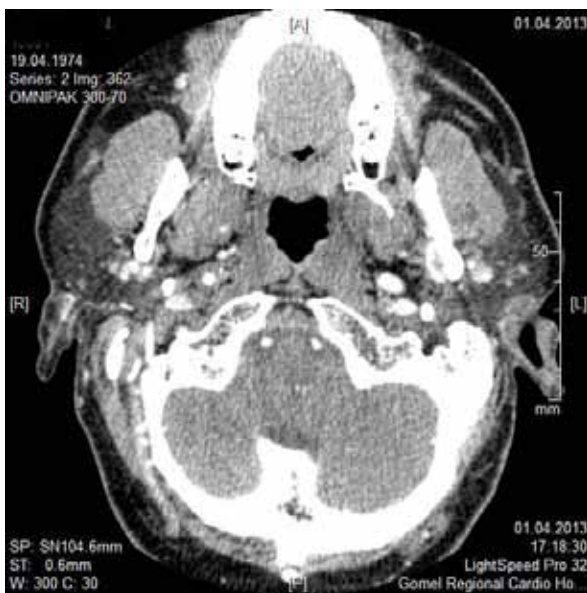Для исключения сосудистой патологии выполнена компьютерная томография сосудов шеи с контрастированием: брахиоцефальные сосуды отходят от аорты типично, устье брахиоцефального ствола несколько смещено влево. Брахиоцефальный ствол, правая и левая подключичные артерии нормального диаметра, удлинены, изогнуты, заполняются контрастным препаратом без признаков гемодинамически значимого стеноза.

Справа: общая сонная артерия до 8,5-9 мм, перед бифуркацией расширена до 11 мм, стенка на уровне бифуркации утолщена до 2,5 мм. Внутренняя сонная артерия – луковица расширена до 8-9 мм, затем диаметр 6 мм, потом диаметр начинает уменьшаться, и в 3 см над бифуркацией перфузируемый диаметр уменьшается до 5-4,5 мм, общий же диаметр расширяется до 9-10 мм, отмечаются выраженные пристеночные циркулярные наложения низкой неоднородной плотности до 4-5 мм. S-образная извитость и ротация хода внутренней сонной артерии. Максимальное утолщение стенки и расширение артерии на уровне 2 изгиба,



в 5-6 см над бифуркацией, на этом же уровне изменение формы внутреннего просвета. Утолщение стенки и сужение просвета остается до входа в череп и в канале височной кости. Сужение просвета внутренней сонной артерии по диаметру на 50%, по площади просвета на 70-75%, диаметр остается уменьшенным (3,5-4 мм) по сравнению с левой внутренней сонной артерией и в параклиноидной части. Наружная сонная артерия заполняется контрастным препаратом без признаков гемодинамически значимого стеноза (рисунок 1).

Слева: общая сонная артерия до 8-9 мм, на всем протяжении, заполняется контрастным препаратом без признаков гемодинамически значимого стеноза, мягкие пристеночные бляшки на уровне бифуркации – толщиной до 4 мм, расширение диаметра перед бифуркацией до 12 мм. Ход внутренней сонной артерии S-образно изогнут, диаметр 5-6 мм, в 3 см над устьем локально по передне-медиальной стенке мягкая бляшка до 3 мм, стенозирование незначимое, меньше 50%. Наружная сонная артерия заполняется контрастным препаратом без признаков гемодинамически значимого стеноза, ход S-образно изогнут.



**Рисунок 1** – Базальная проекция поперечного просвета внутренней сонной артерии по данным компьютерной томографии

Позвоночная артерия справа 4-4,5 мм, не изменена, слева позвоночная артерия 3-4 мм – ход 1-го сегмента извитой, начальный отдел не резко сужен, сужение меньше 50%.

Виллизиев круг справа не замкнут.

На отсроченном изображении в венозной фазе отмечается нерезкое контрастирование по периферии в виде ободка (наружной оболочки) правой ВСА (начинается на 3 см над бифуркацией). Дуга аорты расширена до 30 мм. Расширена восходящая аорта.

Заключение: атеросклероз. Мягкотканые бляшки в бифуркации обеих общих сонных артерий, во внутренней сонной артерии. Кинкинг обеих внутренних сонных артерий. Значительное сужение перфузируемого просвета правой внутренней сонной артерии почти на всем протяжении на фоне общего значительного расширения диаметра. Нельзя исключить расслоение стенки правой внутренней сонной артерии с формированием интрамуральной тромбированной гематомы. Значительное снижение перфузируемого просвета на фоне общего расширения диаметра правой внутренней сонной артерии (рисунок 2).

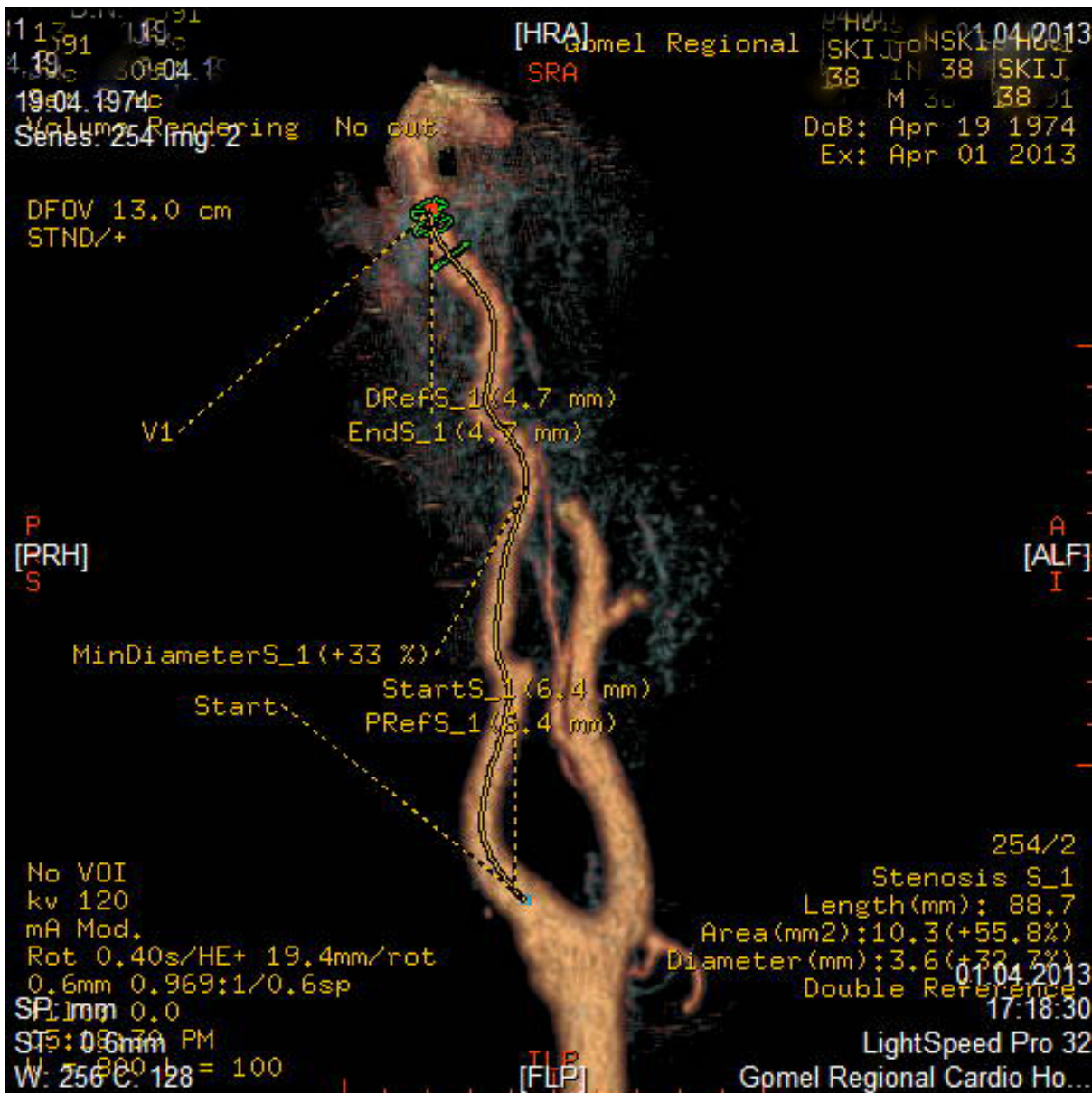
### Результат исследования

В результате проведенного дополнительного обследования пациенту был установлен предварительный диагноз: Продолжающаяся спонтанная диссекция правой внутренней сонной артерии на 2,7 мм выше бифуркации. Синдром Горнера справа, левосторонняя пирамидная недостаточность, невралгия I и II ветвей тройничного нерва справа.

Консультация ангиохирурга: для постановки окончательного диагноза и выбора дальнейшей тактики лечения рекомендуется проведение дигитальной субтракционной ангиографии.

Пациенту также была назначена консервативная антиагрегантная терапия: клопидогрель 75 мг по 1 таблетке 2 раза в день.

Согласия на ангиографическое исследование и дальнейшее оперативное лечение пациент не дал. Спустя три месяца было выполнено контрольное ультразвуковое исследование.



**Рисунок 2** – 3Д-реконструкция хода брахиоцефальных артерий справа по данным компьютерной контрастной ангиографии

дование брахиоцефальных артерий, при котором обнаружено сохраняющееся расширение общей сонной артерии справа до 11,6 мм с формированием двойного просвета.

Рассматриваемый случай представляет собой клинический интерес, так как у представленного пациента имели место основные проявления спонтанной диссекции в виде головной боли, синдрома Горнера и контрлатеральной нечеткой неврологической симптоматики, что предполагало постановку правильного диагноза. Однако, наличие патологии со стороны тройничного нерва в сочетании с ипсилатеральной головной и лицевой болью соответствующей

локализации, а также – отсутствие патологии при проведении магнитно-резонансной ангиографии, увело диагностический процесс в сторону от правильного направления. Для спонтанной диссекции более характерным является поражение каудальной группы черепных нервов, X-XII пар вместе или в различных сочетаниях (9-16% всех случаев спонтанной диссекции) [8]. Но в описываемом примере вся данная группа оставалась интактной. Объяснение клинической картине предположительно можно найти, если учесть особенности аномального строения артериального круга большого мозга у данного пациента, при котором,

вероятно, пострадали *vasa nervorum nervi trigemini*, должны отходить от каменистой части внутренней сонной артерии [8].

### Выводы

Таким образом, приведенный клинический случай наряду с известными симптомами расслоения сосудистой стенки имел особенности клинической картины в виде тригеминальной невралгии, что привело к диагностической ошибке. Отмеченные минимальные поражения стволовых структур отражали, с нашей точки зрения, субклинические признаки ишемии ствола головного мозга, что служит грозным предвестником возможности последующего развития инфаркта мозга у молодого мужчины на фоне имеющихся аномалий развития артериального кровоснабжения головного мозга.

### Библиографический список

1. Диссекция внутренней сонной артерии: локализация и механизм развития инфарктов головного мозга / Л.А. Добрынина [и др.] // Журн. неврологии и психиатрии. – 2011. – № 12. – С. 10-16.
2. Shievink, W.I. Internal carotid artery dissection in a community: Rochester, Minnesota, 1987-1992 / W.I. Shievink, B. Mokri, J.P. Whisnant // Stroke. – 1993. – Vol. 24. – P. 1678-1680.
3. Incidence of internal carotid artery dissection in the community of Dijon / M. Giroud [et al.] // J. Neurol. Neurosurg. Psychiatry. – 1994. – Vol. 57. – P.1443.
4. Three cases of spontaneous extracranial vertebral artery dissection / B.D. Youl [et al.] // Stroke. – 1990. – Vol. 21. – P. 618-625.
5. Spontaneous carotid-cavernous fistulae in Ehlers-Danlos syndrome Type IV: case report / W.I. Schievink [et al.] // J. Neurosurg. – 1991. – Vol. 74. – P. 991-998.
6. Bostrom, K. Primary dissecting aneurysm of the extracranial part of the internal carotid and vertebral arteries: a report of three cases / K. Bostrom, B. Liliequist // Neurology. – 1967. – Vol. 17. – P. 179-186.
7. Internal carotid artery dissection: never too old / P. Barlis [et al.] // Intern. Med. J. – 2004. – Vol. 34, No.1-2. – P. 69-70.
8. Барабанова, Э.В. Неврологические проявления спонтанной диссекции внутренней сонной артерии: краниальная невропатия: учеб.-метод. пособие / Э.В. Барабанова, С.В. Капацевич. – Минск: БелМАПО, 2012. – 16 с.
9. Extracranial internal carotid artery dissections / G.B. Zelenock [et al.] // Arch. Surg. – 1982. – Vol. 117, No.4. – P. 425-432.
10. Mechanism of ischemic infarct in spontaneous carotid dissection / D.H. Beningner [et al.] // Stroke. – 2004. – Vol. 35, No.2. – P. 482-485.
11. Schievink, W.I. Spontaneous dissection of the carotid and vertebral arteries / W.I. Schievink // New Engl. J. Med. – 2001. – Vol. 344. – P. 899-906.
12. Cervical artery dissections / D. Leys [et al.] // Eur. Neurol. – 1997. – Vol. 37, No.1. – P. 3-12.
13. Lyrer, P. Antithrombotic drugs for carotid artery dissection / P. Lyrer, S. Engelter // Cochrane Database Syst. Rev. – 2003. – No. 3.
14. Surgical treatment of 50 carotid dissections: indications and results / B.T. Muller [et al.] // J. Vasc. Surg. – 2000. – Vol. 31, No.5. – P. 980-988.

L.A. Lemeshkov, N.N. Usova, N.V. Halinouskaya

### CASE OF A SPONTANEOUS CAROTID DISSECTION WITH AN ATYPICAL CLINICAL PICTURE

The case of a spontaneous carotid dissection, having features of a clinical picture in the form of trigeminal neuralgia is described.

**Key words:** carotid dissection, trigeminal neuralgia

Поступила 11.03.2015